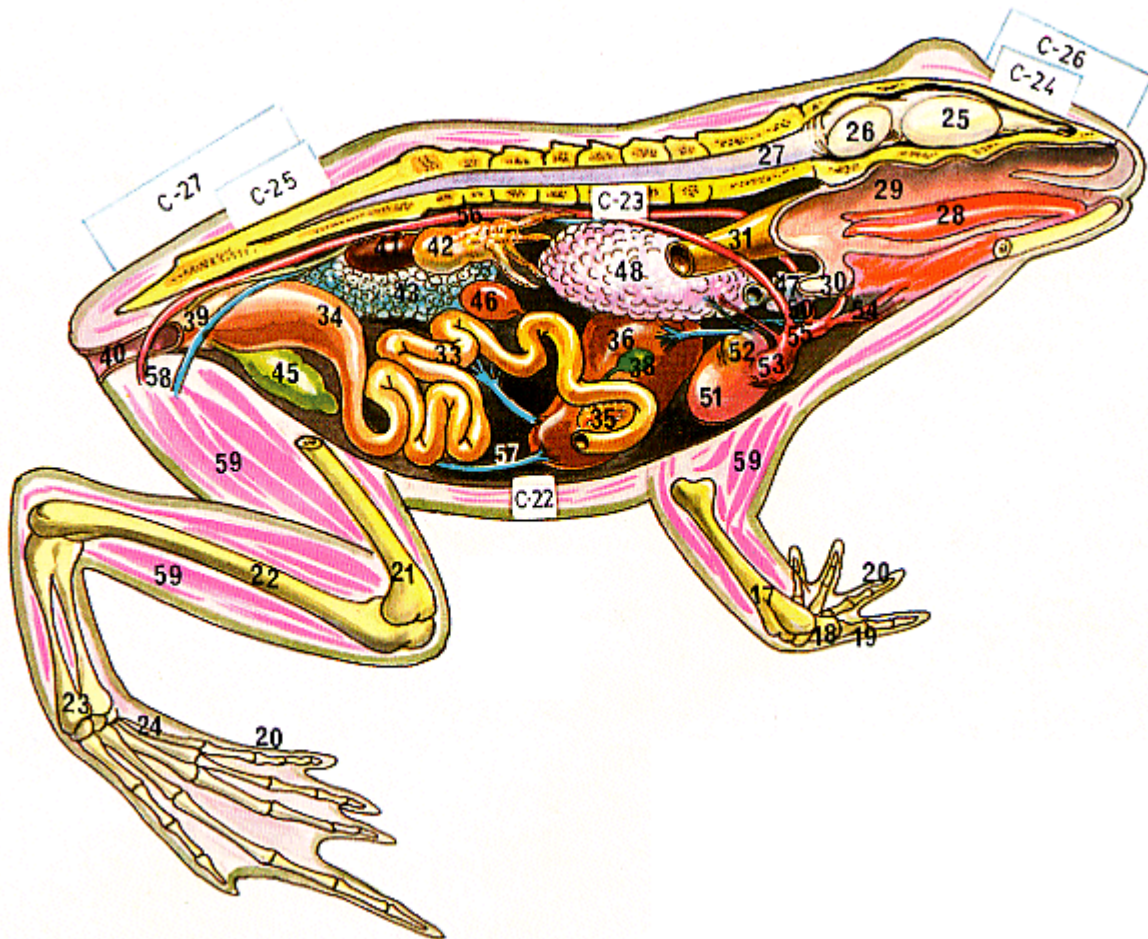


ANATOMIA DELS AMFIBIS



ANATOMIA DE UN ANFIBIO (RANA)

- | | | | |
|----------------------|---------------------------|--------------------------------|--------------------------------|
| 1.—Cráneo | 16.—Húmero | 31.—Esófago | 46.—Bazo |
| 2.—Maxilar superior | 17.—Radio-cubital | 32.—Estómago | 47.—Tràquea |
| 3.—Maxilar inferior | 18.—Carpianos | 33.—Intestino delgado | 48.—Saco pulmonar izquierdo |
| 4.—Cuadrado | 19.—Metacarpianos | 34.—Intestino grueso | 49.—Saco pulmonar derecho |
| 5.—Orificios nasales | 20.—Falanges | 35.—Páncreas | 50.—Glándula tiroides |
| 6.—Orbita | 21.—Fémur | 36.—Higado (lóbulo izquierdo) | 51.—Corazón |
| 7.—Fronto-temporal | 22.—Tibio-peroneo | 37.—Higado (lóbulo derecho) | 52.—Ventrículo |
| 8.—Huesos óticos | 23.—Tarsianos | 38.—Vesícula biliar | 53.—Aurícula |
| 9.—Atlas | 24.—Metatarsianos | 39.—Cloaca | 54.—Arteria carótida |
| 10.—Escápula | 25.—Cerebro | 40.—Ano | 55.—Cayado aórtico |
| 11.—Costillas | 26.—Cerebelo | 41.—Riñón | 56.—Aorta dorsal |
| 12.—Vértebra sacra | 27.—Médula | 42.—Cuerpo graso | 57.—Vena abdominal |
| 13.—Illón | 28.—Lengua | 43.—Ovario izquierdo | 58.—Venas y arterias femorales |
| 14.—Urostilo | 29.—Cavidad naso-faríngea | 44.—Ovario derecho | 59.—Músculos |
| 15.—Isquiòn | 30.—Larínge | 45.—Vejiga urinaria bilobulada | 60.—Timpano |
| | | | 61.—Membranas interdigitales |

